

ANCILOSE CONGÊNITA TEMPOROMANDIBULAR: UM CASO EXTREMO¹

TEMPOROMANDIBULAR CONGENITAL ANKYLOSIS: AN EXTREME CASE

Mário Maccari Filho²
Cláudio Roberto Palombo³
Cecilia Isabel Tamem Maccari⁴
Nelson D'Ottaviano - *In memoriam*

RESUMO

Os autores apresentam as conclusões de suas experiências baseadas na utilização de um arco facial para a tração antagônica da musculatura, em um caso de ancilose temporomandibular verdadeira, em uma criança de um ano e meio de idade. A partir dos resultados obtidos em casos semelhantes, em adultos, os autores consideraram como método de escolha a técnica cirúrgica de D'Ottaviano, com osteotomias em forma de "A", com retiradas de dois triângulos, associada a tração antagônica com o uso do arco facial de Maccari.

Unitermos: articulação temporomandibular, arcada óssea dentária.

ABSTRACT

The authors present the conclusion of their experiences based on the use of a facial arc for muscle antagonistic traction in a case of temporomandibular ankylosis in an eighteen-month old child. From results obtained in similar cases in adults, the authors considered as method of choice the D'Ottaviano's osteotomy and Maccari's facial arc.

Keywords: temporomandibular joint, jaw.

INTRODUÇÃO

A ancilose verdadeira da mandíbula é, dentre as doenças articulares da articulação temporomandibular (ATM), a que mais transtornos pode causar aos pacientes⁹. Neste artigo, será utilizado o termo ancilose, e não anquilose, por uma questão de nomenclatura (*nomina*) atual.

Quando a doença atinge ambas as articulações, inibe totalmente os movimentos do osso mandibular, dificultando sobremaneira a mastigação e a deglutição e, conseqüentemente, o desenvolvimento físico geral e da face do paciente¹⁰.

Sendo o côndilo da mandíbula uma área de crescimento ósseo, qualquer processo inflamatório nessa

⁽¹⁾ Trabalho realizado no Serviço de Cirurgia e Traumatologia Buco-maxilo-facial do Hospital Álvaro Ribeiro, Campinas, SP.

⁽²⁾ Professor Adjunto do Instituto de Ciências Biológicas e Químicas e da Faculdade de Odontologia da PUC-Campinas.

⁽³⁾ Coordenador do Grupo de Informática Odontológica do Núcleo de Informática Biomédica da UNICAMP.

⁽⁴⁾ Médica do Centro de Atenção Integral à Saúde da Mulher (CAISM) da UNICAMP.

região, por mais simples que possa ser, provoca sempre uma alteração no desenvolvimento do osso mandibular.

A ancilose verdadeira congênita, bilateral da mandíbula⁷, invariavelmente leva a uma micrognatia e, quando ocorre em apenas uma das ATM, geralmente produz um látero-desvio para o lado não afetado, devido ao fato de que esse lado continua seu crescimento normalmente. Portanto, a deformidade se torna mais evidente no lado normal.

Nos casos de ancilose verdadeira bilateral, o tratamento é sempre complexo, uma vez que o único tratamento de escolha e que produz resultados satisfatórios é o cirúrgico associado a fisioterapia^{2,16}, podendo ser complementado ainda com um enxerto na região do mento, quando o paciente já apresentar como seqüela uma micrognatia. Na criança as seqüelas deixadas pela ancilose temporomandibular são sempre muito marcantes, tanto no aspecto físico como no emocional^{5,10}. Em uma criança de apenas 18 meses de idade a complexidade se torna maior^{11, 14}.

MATERIAL E MÉTODOS

Apresentação do caso

C.R.S., sexo masculino, branco, com 18 meses de idade, apresentava, quando foi encaminhado pelo setor de pneumologia-pediátrica à cirurgia buco-maxilo-facial, uma micrognatia bastante acentuada, deficiência dos movimentos mandibulares, com aparente soldadura do osso mandibular aos ossos do crânio.

Clinicamente o caso permitia concluir tratar-se de uma ancilose temporomandibular bilateral. Tal estado mórbido foi confirmado ao exame radiográfico simples e planigráfico¹⁵. No final pôde-se notar nitidamente uma esclerose óssea bilateral das ATM, envolvendo os côndilos e os processos coronóides, com total alteração morfológica da região, bem como um acentuado hipodesenvolvimento do osso mandibular (Figura 1, fotos 1, 2 e 3).

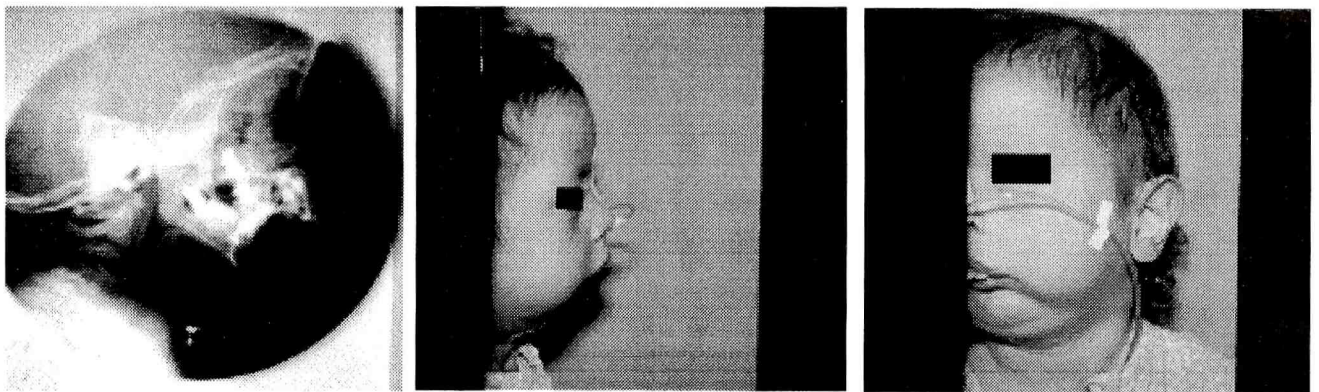

Figura 1. Radiografia da esclerose articular bilateral. Fotos do paciente com sonda nasogástrica.

Pôde-se também observar um hipodesenvolvimento geral da criança.

O paciente apresentava ainda, como conseqüência dessa alteração articular temporomandibular, e sob a forma de complicações sistêmicas, repetidas crises de pneumonia, em razão da dificuldade em mastigar e ingerir os alimentos sólidos, uma vez que os mesmos eram desviados para as vias respiratórias durante a deglutição, face às modificações anatômicas oro-buciais e faciais que o caso apresentava. O desenvolvimento físico do paciente também ficou comprometido devido a uma dieta alimentar deficiente em proteínas, e da dificuldade na ingestão de alimentos sólidos. O paciente apresentava ainda o perfil de pássaro (*bird-face*) em razão da micrognatia acentuada³.

Quando encaminhado ao nosso Serviço, a criança já apresentava uma traqueotomia e fazia uso de uma sonda naso-gástrica, em razão de seu estado geral.

TRATAMENTO CIRÚRGICO

A correção cirúrgica consistiu, inicialmente, após anestesia geral inalatória e com o paciente intubado via traqueotomia, de uma incisão de Risdon modificada, em seguida realizou-se a liberação da mandíbula dos ossos do crânio, através da técnica da osteotomia direta de D'Ottaviano, em forma de "A", com a remoção dos triângulos ABC e CDE (Figura 2), formando uma ponta em forma de seta, para evitar assim uma área de contato maior com o coto distal, a fim de facilitar ainda

a formação de um tecido mole interpondo-se entre os cotos ósseos, favorecendo dessa maneira o aparecimento

de uma pseudo-artrose, que funcionará como “nova articulação”^{2,13}.

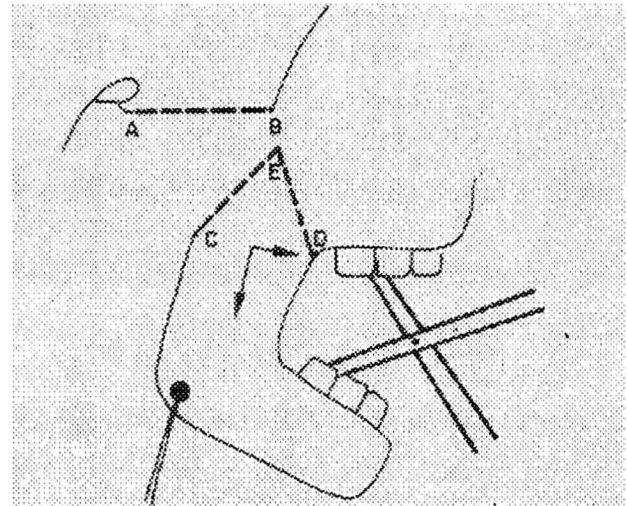
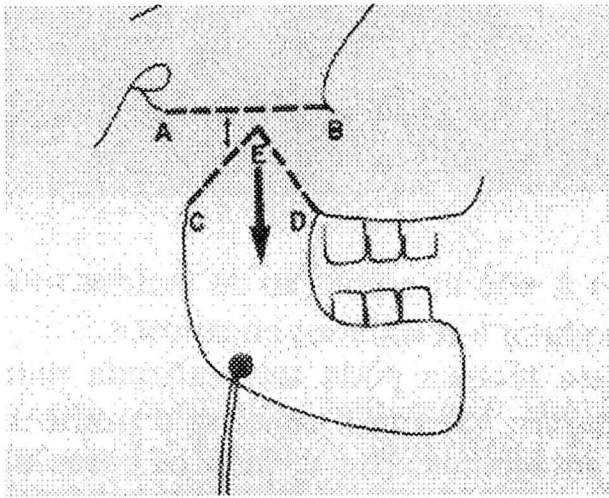


Figura 2. Desenhos esquemáticos, mostrando a técnica de osteotomia, bem como a tração antagonônica. Na foto da direita, os exercícios utilizados na movimentação da mandíbula.
Fonte: D'Ottaviano (1984).

Aqui devemos chamar a atenção para os cuidados que devem ser observados durante a ressecção dos côndilos afetados, a fim de que não sejam provocadas lesões na fossa média do crânio, principalmente em crianças⁸.

A seguir fez-se a transfixação da mandíbula com fio de aço (aciflex) na região do mento para a instalação *a posteriori* da tração antagonônica que foi ligada ao capacete gessado, através dos fios metálicos e de elos de borracha^{16,17}, mantida por um período de quarenta dias (Figura 3).

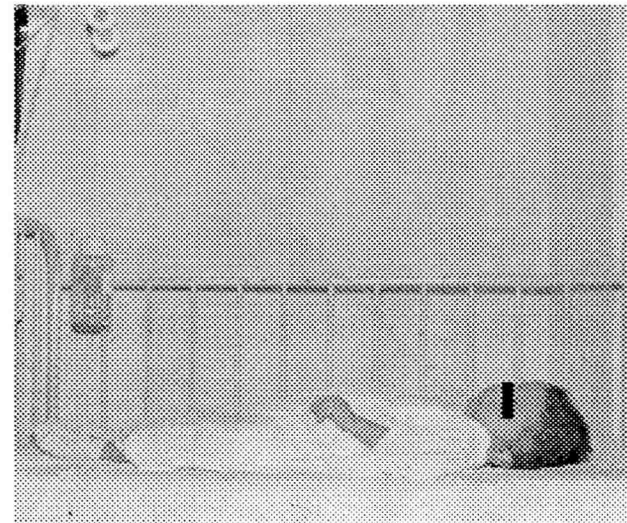
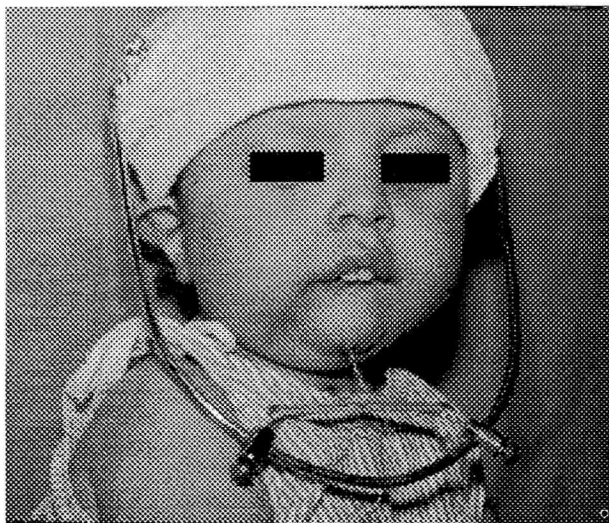

Figura 3. Paciente no pós-operatório. Na foto da esquerda, com o arco facial instalado. Na foto da direita, o paciente na cama ortopédica, com a tração antagonônica, para se recuperar das escaras provocadas pelo capacete gessado.

No pós-operatório imediato foi confeccionado o capacete gessado, onde foi fixado o arco facial.

RESULTADOS

Nas Figuras 4 e 5 são apresentadas as fotos obtidas de C.R.S., respectivamente no pré e pós-operatório. Nas fotos da Figura 4 ficam evidenciadas a malformação facial, bem como o estado debilitado da

criança, e ainda a esclerose articular bilateral, enquanto que nas fotos da Figura 5, são salientados os resultados da liberação do osso mandibular, assim como a movimentação da mandíbula e conseqüentemente a abertura da boca. Pode-se observar nitidamente o início da recuperação do desenvolvimento físico do paciente quase que de imediato, em razão da possibilidade da mastigação e do uso de alimentos sólidos, ricos em proteínas e sais minerais.

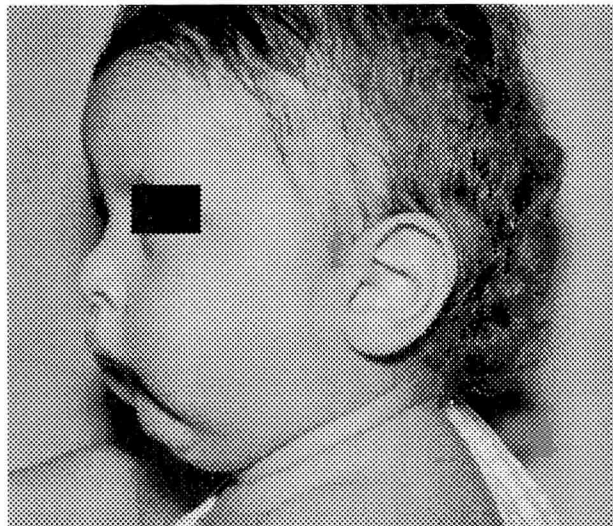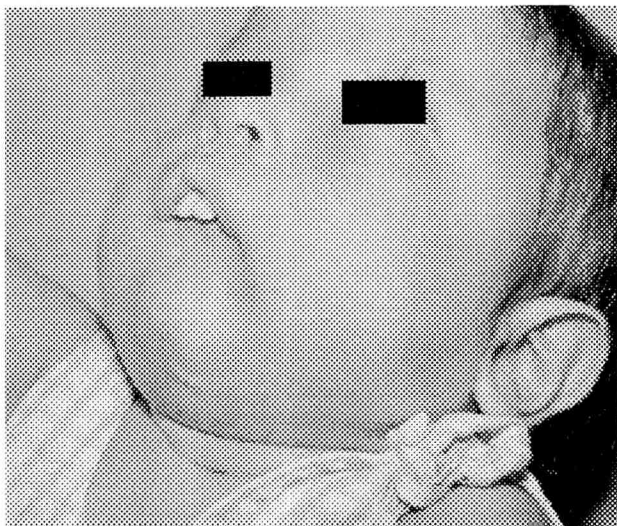


Figura 4. Paciente no pós-operatório, no momento da alta hospitalar.

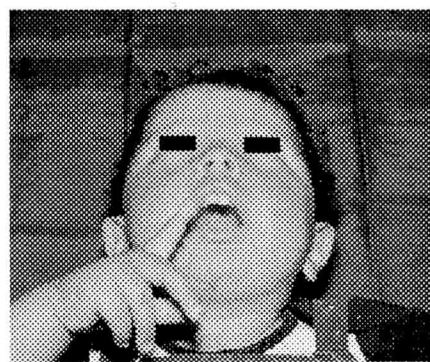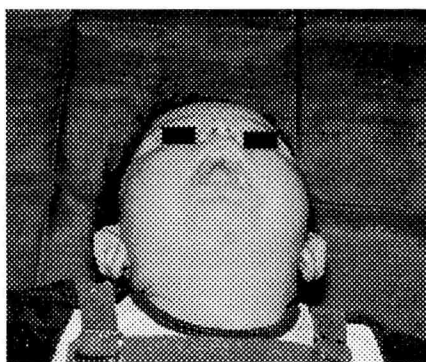

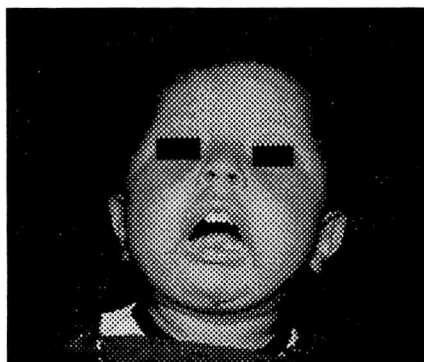
Figura 5. Paciente no pós-operatório, 120 dias após a alta hospitalar.

A pouca idade do paciente nos deu a oportunidade de aguardar por mais tempo o desenvolvimento da criança, principalmente facial, para a realização ou não em tempo oportuno, da correção (estética) da micrognatia^{4,6,12}.

A fisioterapia se fez necessária no pós-operatório, para a completa recuperação fisiológica da movimentação da mandíbula. Foram utilizados pregadores de roupa invertidos, para a movimentação mandibular¹.

DISCUSSÃO E CONCLUSÃO

Em se tratando de um caso extremo de ancilose congênita verdadeira, e tendo como conseqüência complicações respiratórias em razão dessa anomalia temporomandibular, optou-se então pela intervenção cirúrgica imediata (osteotomias de D'Ottaviano) com a aplicação da tração antagônica e o uso do arco facial de Maccari, uma vez que esse arco já havia sido experimentado anteriormente em onze pacientes jovens e adultos, com resultados bastante satisfatórios,

evitando-se com isso a recidiva, mas nunca em criança lactente. Se desconhecia até o presente momento sua eficácia nesses casos.

A tração antagonônica mostrou mais uma vez ser o melhor método para se evitar uma recidiva, principalmente quando aplicada com o auxílio do arco facial, ainda mais se tratando de criança.

Esse método por ser aplicado antagonizando a força muscular, mantendo afastados os cotos ósseos, facilitou o aparecimento de um tecido não mineralizado, rico em fibras colágenas, que se interpôs entre os cotos ósseos, favorecendo a formação de uma pseudartrose. Uma vez liberada a mandíbula, os movimentos da mastigação e da fala, estimulam toda a estrutura ósseo-muscular da face, durante e após o tratamento (Figuras 4 e 5).

Neste caso específico, excepcionalmente, foi intercalado o uso da cama ortopédica e do arco facial, por alguns dias, fotos da Figura 2, em razão do aparecimento de algumas escaras provocadas pelo capacete de gesso na cabeça da criança, e em seguida, após o desaparecimento dessas lesões, foi utilizado novamente o casquete gessado com o arco facial.

Pode-se concluir então que, após oito anos de experiência, a associação das técnicas da osteotomia de D'Ottaviano com o uso do arco facial de Maccari para tração antagonônica produz resultados surpreendentes não só em adultos, mas também em lactentes, uma vez que a recidiva foi evitada.

REFRÊNCIAS BIBLIOGRÁFICAS

1. BEHNIA, H., MONTAMEDI, M.H., TEHRANCHI, A. Use of activator appliances in pediatric patients treated with costochondral grafts for temporomandibular joint ankylosis: analysis of 13 cases. *J Oral Maxillofac Surg*, Philadelphia, v.55, n.12, p.1408-1414, 1997.
2. D'OTTAVIANO, N. Tratamento cirúrgico da ancilose verdadeira das articulações têmporo-mandibulares. In: PEREIRA, L.C.C. *Odontologia hospitalar*. São Paulo: Editora Santos, 1984. Capítulo 12: p.146-154.
3. EGYEDI, P. An extreme case of bird-face. *Austral Dent J*, Sydney, p.319-324, 1969. (Mimeografado).
4. FRANC, C., BRETON, P., FREIDEL, M. Late results of the treatment of temporomandibular joint ankylosis in children. *Rev Stomatol Chir Maxillofac*, Paris, v.98, n.4, p.263-265, 1997.
5. GUTHUNA, S.W., MAINA, D.M., KAHUGU, M. Management of post-traumatic Temporomandibular joint ankylosis in children: case report. *East Afr Med J*, Nairobi, v.72, n.7, p.471-475, 1995.
6. JAMES, D., MA, L. Mandibular reconstruction in children with obstructive sleep apnea due to micrognathia. *Plast Reconstr Surg*, Baltimore, v.100, n.5, p.1131-1137, 1997.
7. KLEIN, C., HOWALDT, H.P. Mandibular micrognathism as sequela of early childhood capitulum fractures and their treatment using distraction osteogenesis. *Fortschr Kiefer Gesichtschir*, Stuttgart, v.41, p.147-151, 1996.
8. LIFSCHULTZ, B.D. et al. Fatal intracranial hemorrhage following pediatric oral surgical procedure. *J Forensic Sci*, Philadelphia, v.40, n.1, p.131-133, 1995.
9. MACCARI FILHO, M. Estudo genético clínico e correções cirúrgicas da ancilose têmporo-mandibular, associada a outras malformações. *R Univ Catol Campinas*, Campinas, v.15, n.34, p.229-241, 1971.
10. MACCARI FILHO, M. Estudo genético clínico e correção cirúrgica da anquilose têmporo-mandibular. *Rev Trib Med*, Rio de Janeiro, v.15, n.3, p.16-23, 1972.
11. MADJUDI, A., BRIET, B., COULY, G. Temporomandibular ankylosis in children: apropos of 30 cases. *Rev Stomatol Chir Maxillofac*, Paris, v.95, n.2, p.157-160, 1994.
12. NASSE, v., MOHR, C., NEUDORF, U. Reconstruction of the mandibular ramus in ankyloses of the temporomandibular joints-comparison of various treatment procedures. *Fortschr Kiefer Gesichtschir*, Stuttgart, v.39, p.153-156, 1994.
13. PENSLER, J.N., CHRISTOPHER, R.D., BEWYER, D.C. Correction of micrognathia with ankylosis of the temporomandibular joint in childhood. *Plast Reconstr Surg*, Baltimore, v.91, n.5, p.799-805, 1993.
14. POSNICK, J.C., GOLDSTEIN, J.A. Surgical management of temporomandibular joint ankylosis in the pediatric population. *Plast Reconstr Surg*, Baltimore, v.91, n.5, p.791-798, 1993.
15. REIMAO, R., PAPAIZ, E.G., PAPAIZ, L.F. Pierre robin sequence and obstructive sleep apnea. *Arq Neuropsiquiatr*, São Paulo, v.52, n.4, p.554-559, 1994.
16. SADA, V.E. *Tratamento de la anquilosis temporo-mandibular*. Madrid, 1960. Tese (Doutor em Cirurgia Maxilo-Facial) - Hospital Residencia Madrid, 1960.
17. TELES, J.J. Tratamento cirúrgico da anquilose têmporo-mandibular. *J Bras Med*, Rio de Janeiro, p.58-70, 1970.
18. WIDMARK, G. On surgical intervention in temporomandibular joint. *Swed Dent Suppl*. v.123, p.1-87, 1997.

Recebido para publicação em 23 de abril e aceito em 3 de novembro de 1998.