

ENDOFTALMITE ENDÓGENA ASSOCIADA
COM ENDOCARDITE INFECCIOSA

*ENDOGENOUS ENDOPHTHALMITIS ASSOCIATED
WITH INFECTIVE ENDOCARDITIS*

Paulo de Tarso Ponte PIERRE FILHO¹
Guilherme Ramos PINTO²
Maurício Abujamra NASCIMENTO³
Marcelo TORIGOE³

RESUMO

Endoftalmite endógena é uma infecção intra-ocular incomum, resultante da disseminação hematogênica proveniente de um outro sítio do corpo. Neste relato descreve-se um caso de endoftalmite secundária à endocardite infecciosa, enfatizando-se a importância de considerar a endoftalmite sem antecedente de cirurgia ou trauma ocular, como um possível sinal de infecção sistêmica. Apesar dos avanços em cirurgia e antibióticos, esta doença ainda apresenta prognóstico ruim.

Termos de indexação: endoftalmite, endocardite, infecção focal dentária, antibióticos.

¹ Residente, Departamento de Oftalmologia, Universidade Estadual de Campinas. Cidade Universitária Zeferino Vaz, Caixa Postal 6111, 13081-970, Campinas, SP, Brasil. Correspondência para/Correspondence to: P.T.P. PIERRE FILHO. E-mail: paulopierre@hotmail.com

² Estagiário, Setor de Córnea, Departamento de Oftalmologia, Universidade Estadual de Campinas, Brasil.

³ Médicos, Departamento de Oftalmologia, Universidade Estadual de Campinas, Brasil.

ABSTRACT

Endogenous endophthalmitis is an uncommon intraocular infection resulting from hematogenous spread from elsewhere in the body. This article's objective is to report a case of endophthalmitis caused by infectious endocarditis. It emphasizes the importance of considering the endophthalmitis that presents itself without previous history of surgery or ocular trauma, as a sign of systemic infection. Despite the advances in surgery and antibiotics, this condition still carries a quite alarming prognosis.

Index terms: *endophthalmitis, endocarditis, focal infection dental, antibiotics.*

INTRODUÇÃO

Endoftalmite endógena ou metastática é uma afecção pouco freqüente, responsável por 2% a 8% dos casos de endoftalmite e resulta da disseminação hematogênica de uma infecção em um sítio extra-ocular¹. Em geral, ocorre em indivíduos imunodeprimidos, diabéticos, usuários de drogas endovenosas, após infecções urinárias ou cardíacas e resultam de embolização séptica maciça. O prognóstico visual é reservado, porém há relatos de bons resultados se o tratamento for realizado precocemente com antibioticoterapia endovenosa, intravítrea e vitrectomia^{1,2}.

Poucos casos desta entidade foram reportados na literatura brasileira³⁻⁵. Relatamos um caso de endoftalmite bacteriana metastática secundária à endocardite infecciosa.

RELATO DE CASO

Paciente do sexo masculino, 75 anos, residente em São Paulo, foi admitido em um hospital da cidade relatando que há cinco dias apresentava febre e queda do estado geral, percebendo inchaço, baixa da visão, dor e hiperemia no olho direito (OD). Devido à história clínica e presença de murmúrio holossistólico ao exame físico, foi realizado ecocardiografia (Ecoson HDI 5000-ATL), que revelou vegetação de 16 x 7mm em face atrial do folheto superior da válvula mitral, resultando em insuficiência

mitral e aórtica leve, além de discreto aumento de câmaras esquerdas (Figura 1). Endocardite infecciosa foi suspeitada. A ultra-sonografia (Ecoson HDI-ATL) do OD mostrou ecos puntiformes de média reflectividade, membranas vítreas móveis, hipocócicas e espessamento da coróide (Figura 2). O paciente foi iniciado com tratamento com oxacilina 2g EV 4/4h e gentamicina 80mg EV de 8/8h e colírio de tobramicina 0,3% 1/1h em OD, sem melhora do quadro ocular e sistêmico, sendo então encaminhado ao Hospital da Clínicas da Universidade Estadual de Campinas (HC/UNICAMP).

Ao dar entrada no hospital, o exame físico geral era normal, exceto por apresentar um sopro sistólico em foco mitral 2+/6+ e temperatura de

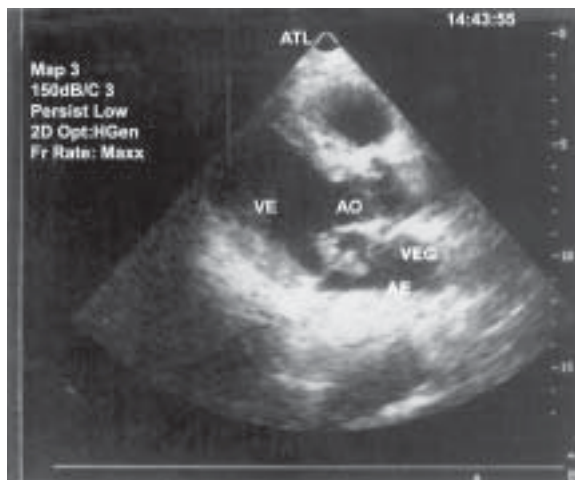

Figura 1. Ecocardiografia revelando vegetação em válvula mitral. VE = Ventrículo esquerdo; AO = Artéria aorta; VEG = Vegetação; AE = Atrio esquerdo.

38.2°C. Negava diplopia, escotomas, amaurose na ocasião, bem como trauma ou cirurgia prévia.

O exame em OD revelou eritema e edema de pálpebras, proptose, hiperemia conjuntival 4+, edema corneal, secreção ocular purulenta e hipópio de 3mm. A fundoscopia não foi possível de ser realizada no OD devido à opacidade de meios. A Acuidade visual era questionável percepção luminosa. A motilidade ocular era normal em todas as direções. O olho esquerdo apresentou-se normal. Foram realizados os seguintes exames: hemograma, VHS, glicemia de jejum, provas de função renal e hepática, LDH (Tabela 1), hemocultura, cultura conjuntival. O paciente recebeu antibioticoterapia endovenosa com teicoplanina 400mg/dia; colírios fortificados de cefazolina e gentamicina tópicos.

No segundo dia de internação foram realizadas punção e injeção intravítrea de clindamicina (1,0mg/0,1mL), amicacina (0,4mg/0,1mL) e dexametasona (0,4mg/0,1mL), com agulha de calibre número 27, com a extremidade voltada para o vítreo médio e sua parte cortante direcionada para cima e administrada de forma lenta, no intuito de evitar o trauma mecânico da retina exercido pela força do jato.

A hemocultura e cultura vítrea foram negativas. Na cultura da secreção conjuntival cresceu *Streptococcus sp.*

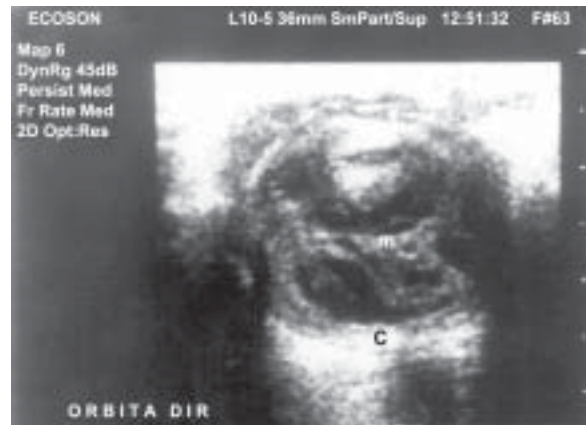

Figura 2. Ultra-sonografia ocular mostrando membranas, ecos vítreos e coróide espessada à direita.
M = Membranas vítreas; C = Coróide.

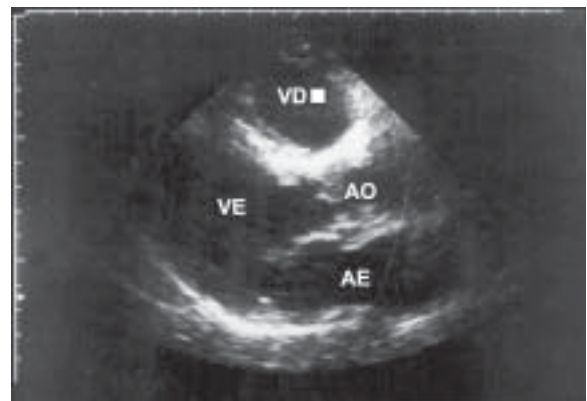


Figura 3. Ecocardiografia revelando ausência de vegetação (pós-tratamento).
VD = Ventrículo direito; VE = Ventrículo esquerdo; AO = Artéria aorta; AE = Átrio esquerdo.

Tabela 1. Resultados de exames laboratoriais realizados no Hospital das Clínicas, Unicamp.

Variável	Admissão	14º dia de internação	Valor Normal
Hematócrito (%)	42,8	46,3	42 - 52
Leucócitos (por mm ³)	17200	8700	5000 - 10000
Neutrófilos (%)	84	71	45 - 75
Linfócitos (%)	11	19	22 - 40
Monócitos (%)	4	8	3 - 10
Plaquetas (por mm ³)	163000	215000	150000 - 400000
VHS (mm/h)	77	-	Até 20
Glicose (mg/dL)	163	125	70 - 109
Fosfatase alcalina	280	-	30 - 115
TGO (U/L)	35	-	Até 35
TGP (U/L)	39	-	Até 40
LDH (U/L)	827	-	60 - 225
Creatinina (mg/dL)	2,3	1,3	Até 1,2

O desconforto e os sinais de infecção ocular e sistêmica melhoraram, gradualmente, nas duas semanas seguintes. A ecocardiografia (Ultramark 9 HDI – ATL) não revelou presença de vegetação (Figura 3), contudo, a acuidade visual final evoluiu para sem percepção luminosa (SPL). O olho esquerdo não apresentou sinais de infecção. O paciente recebeu alta com uso de colírio lubrificante.

DISCUSSÃO

A endoftalmite endógena, também chamada endoftalmite metastática, é uma complicação ocular devastadora da septicemia. Os êmbolos atingem o olho pela artéria oftálmica e, subseqüentemente, pela artéria central da retina, resultando em retinite, seguida de vitreíte secundária e endoftalmite, ou pelas artérias ciliares, sendo os tecidos uveais envolvidos antes da retina ou do vítreo. Agressivos tratamentos, incluindo antibioticoterapia intravítrea e sistêmica, têm sido recomendados imediatamente após exames bacteriológicos^{1,6}. A identificação do patógeno é absolutamente necessária. Isso pode requerer cultura vítrea ou de fluidos corporais⁶.

Muitos casos de endoftalmite endógena não são diagnosticados precocemente contribuindo para um pior resultado funcional⁷. As causas mais comuns de endoftalmite endógena são meningite, endocardite e infecção do trato urinário^{1,8}. Os organismos gram-positivos são os mais comuns patógenos bacterianos responsáveis por infecções deste tipo, especialmente os estreptococos, estafilococos e *Listeria monocytogenes*. Os mais comuns agentes gram-negativos são *Klebsiella* sp., *Escherichia coli* e *Pseudomonas aeruginosa*⁹.

O início dos sinais e sintomas depende da virulência do patógeno. A sintomatologia geralmente inclui baixa acuidade visual, hiperemia de conjuntiva, quemose, edema de córnea, hipópio, uveíte e alteração da pressão intraocular¹⁰⁻¹². A clássica manifestação ocular da endocardite infecciosa é a presença das manchas de Roth (hemorragias com centros brancos)¹⁰.

Uma revisão de 138 casos de endoftalmite revelou uma cultura positiva em: 34,8% quando o material aspirado foi da câmara anterior, 58,2% quando o material foi do vítreo e 80,0% se o material foi resultante de vitrectomia¹². Isto pode explicar porque o patógeno não foi encontrado na cultura vítrea, bem como o uso prévio de antibióticos sistêmicos pelo paciente.

Okada *et al.*¹, revisaram 28 casos de endoftalmite endógena e encontraram como agentes mais comuns os estreptococos. Endoftalmite endógena causada por estreptococos do Grupo B tem sido reportado raramente e quase sempre associado à endocardite infecciosa¹³.

O prognóstico visual é reservado nas endoftalmites. Seu tratamento consiste em vitrectomia, antibióticos intravítrea e endovenosos. Os melhores resultados têm sido obtidos em pacientes com diagnóstico e tratamento precoces^{1,2,8}. Vitrectomia não foi realizada no paciente devido à opacidade corneana causada pelo edema e acuidade visual ser incerta percepção de luz.

Sugerimos que metástases de uma infecção para o olho devam sempre ser incluídas como parte do diagnóstico diferencial em pacientes com diminuição da visão. Médicos oftalmologistas e de outras especialidades devem estar atentos para esta devastadora complicação ocular, resultante de patologias e procedimentos invasivos em sítios extra-oculares, devendo a mesma ser diagnosticada e tratada prontamente. Um retardo no manejo desta infecção pode piorar ainda mais o resultado funcional, que já é bastante reservado.

REFERÊNCIAS

1. Okada AA, Johnson RP, Liles WC, D'Amico DJ, Baker AS. Endogenous bacterial endophthalmitis: report a ten-year retrospective study. *Ophthalmology* 1994; 101:832-8.
2. Wann SR, Liu YC, Yen MY, Wang JH, Chen YS, Wang JH, *et al.* Endogenous *Escherichia coli* endophthalmitis. *J Formos Med Assoc* 1996; 95:56-60.

3. Kiwito S, Melamed J, Barcaro S, Verri JM, Petrillo VF. Endoftalmite endógena por *Listeria monocytogenes*. *Arq Bras Oftalmol* 1993; 56:326-9.
 4. Fochesatto GQ, Petermann AR, Grumann Jr A, Oliveira de Andrade GV, Ramos ARB. Endoftalmite bacteriana endógena pós-colectomia: relato de caso. *Arq Bras Oftalmol* 2002; 65:111-3.
 5. Arcieri ES, Jorge EF, Ferreira LA, Fonseca MB, Ferreira MA, Arcieri RS, *et al.* Bilateral endogenous endophthalmitis associated with infective endocarditis. *Braz J Infect Dis* 2001; 5:356-9.
 6. Greenwald MJ, Wohl LG, Sell CH. Metastatic bacterial endophthalmitis: a contemporary reappraisal. *Surv Ophthalmol* 1986; 31:81-101.
 7. Le Thi Huong D, Cassoux N, Kemali Z, Wechesler B, Bletry O, Le Hoang P, *et al.* Endogenous infectious endophthalmitis. *Rev Med Interne* 1998; 19:658-60.
 8. Khan A, Okhravi N, Lightman S. The eye in systemic sepsis. *Clin Med* 2002; 2:444-8.
 9. Jackson TL, Eykyn SJ, Graham EM, Stanford MR. Endogenous bacterial endophthalmitis: a 17-year prospective series and review of 267 reported cases. *Surv Ophthalmol* 2003; 48:403-23.
 10. Foster RK. Endophthalmitis. *In*: Tasman W, Jaeger EA, editors. *Duane's clinical ophthalmology*. Philadelphia: JB Lippincott; 1998. v.4, chapter 24.
 11. Rowsey JJ, Jensen H, Sexton DJ. Clinical diagnosis of endophthalmitis. *Int Ophthalmol Clin* 1987; 27:82-8.
 12. Donahue SP, Kowalski RP, Jewart BH, Friberg TR. Vitreous cultures in suspected endophthalmitis: biopsy or vitrectomy? *Ophthalmology* 1993; 100(4):452-5.
 13. Nagelberg HP, Petashnick DE, To KW, Woodcome Jr HA. Group B streptococcal metastatic endophthalmitis. *Am J Ophthalmol* 1994; 117:498-500.
- Recebido para publicação em 13 de outubro e aceito em 18 de dezembro de 2003.

