

**“ALTERAÇÕES HISTOLÓGICAS NOS  
TECIDOS CEREBRAIS, HEPÁTICOS,  
PANCREÁTICO E ESPLÊNICOS  
INDUZIDOS POR SALICILATOS  
DURANTE O DESENVOLVIMENTO  
EMBRIONÁRIO DE RATOS  
*SPRAGUE-DAWLEY.*”**

Míriam Scarpin TEIXEIRA  
Lia Mara Rossi-FERRAGUT  
Adalberto Santos GONÇALVES  
Miralva Aparecida de Jesus SILVA  
Romário de Araújo MELLO

**RESUMO**

Pesquisas atuais demonstram que 80% das mulheres grávidas tomam cerca de 8 medicamentos diferentes durante toda a gravidez e que esses medicamentos atuam nos embriões em doses terapêuticas, pois todos são capazes de atravessar a barreira placentária. Neste trabalho investigamos as possíveis alterações histológicas que pudessem ser provocadas pela ingestão de salicilatos pelas fêmeas prenhes nos embriões em desenvolvimento de ratos *Sprague-Dawley* nos tecidos cerebrais, hepáticos, pancreáticos e esplênicos.

Estudos realizados demonstraram a presença de salicilatos na urina de recém nascidos de várias espécies, sugerindo que a droga pode atravessar a barreira placentária e atingir o feto intra-uterinamente (Palmisano e Cassady, 1969). Outros estudos indicam a teratogenicidade dos salicilatos, causando anencefalia, exencefalia, espinha bífida, fendas faciais e labiais, defeitos oculares e irregularidades das vértebras e costelas (Corby, 1977). Histologicamente sabe-se que os salicilatos tem efeito sobre o desenvolvimento do ductus arteriosus (Ishikawa et al, 1980). Não encontramos diferenças significativas nos tecidos estudados por nós neste trabalho.

### ABSTRACT

Recent studies demonstrating the presence of salicylic acid in neonatal urine specimens have suggested intrauterine fetal exposure to aspirin or other salicylates (Palmisano and Cassady, 1969). This review summarizes the available experimental animal and human epidemiological data on the possible teratogenicity of aspirin, its effects on fetal lethality, its effects on the duration of pregnancy and parturition, and its ability to alter hemostatic mechanism in both the mother and newborn (Corby, 1978). Morphological change in development of the ductus arteriosus sound demonstrating (Ishikawa et al, 1980). No significant differences were seen in any category in the groups receiving salicylates alone or not.

### MATERIAIS E MÉTODOS

Neste trabalho usamos ratos albinos da raça Sprague-Dawley que após desmamados quando completaram 21 dias de idade, foram separados em machos e fêmeas e

colocados em gaiolas apropriadas onde receberam ração comercial e água "ad libitum", ao completarem 60 dias de vida foram unidos para acasalamento, considerando-se como primeiro dia de gravidez as fêmeas cujo esfregaço vaginal continham espermatozóides também.

Após o acasalamento as fêmeas foram divididas em 4 grupos:

Grupo A: constou que 20 fêmeas receberam doses diárias intraperitoniais de salicilato de sódio, suficiente para manter a concentração de 300mg por kg de peso corporal.

Grupo B: constou de 20 fêmeas que receberam doses de salicilato sódio em dias alternados, suficiente para manter a concentração de 300mg por kg de peso corporal.

Grupo C: constou de 20 fêmeas que receberam dose única de salicilato de sódio no 10º dia de gestação.

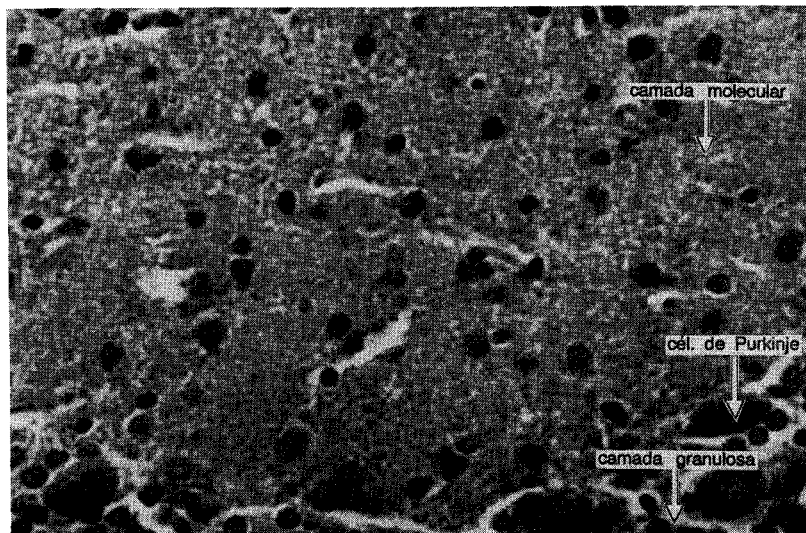
Grupo D: constou de 20 fêmeas que receberam injeções intraperitoniais diárias de Cloreto de sódio 0,9%. Este grupo pode ser referido como grupo controle.

As fêmeas dos grupos A e D eram pesadas diariamente, as do grupo B a cada dois dias para que as doses fossem reajustadas de acordo com seu peso e finalmente as do grupo C foram pesadas no 10º dia de gravidez. As aplicações cessavam quando as fêmeas entravam em trabalho de parto.

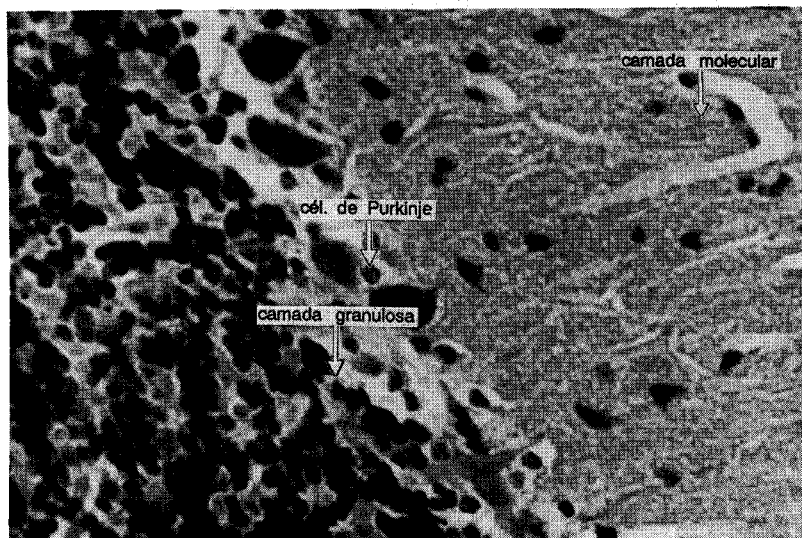
Após o nascimento os filhotes foram sacrificados e tiveram os órgãos retirados para análise histológica.

## RESULTADOS E CONCLUSÕES

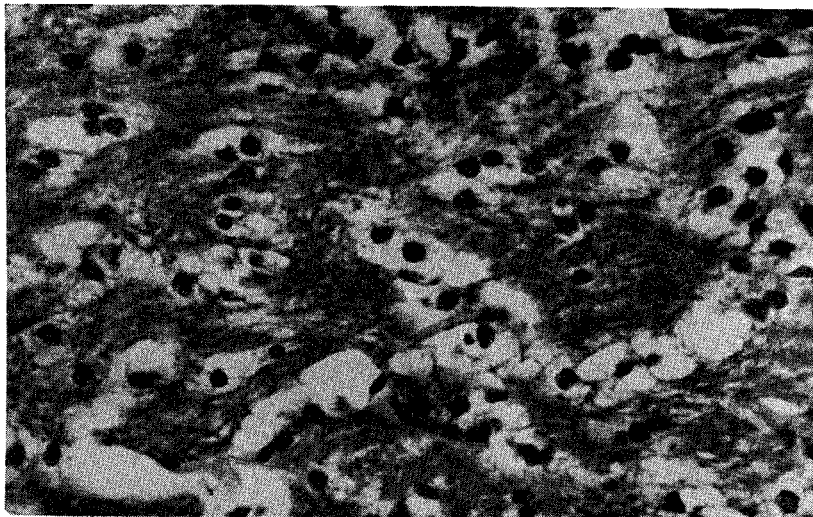
A nível histológico o cérebro, fígado, pâncreas e baço não apresentam nenhuma alteração histológica como podemos observar pelas figuras de 1 a 4. As alterações são simplesmente com relação ao peso dos órgãos, já que observamos em nossos estudos anteriores (ainda não publicados) uma redução do peso com a administração de salicilatos.



1. A.- Fotomicrografia do córtex do cerebelo; corada pela HE. 250X.  
Grupo A.




1. B.- Fotomicrografia do córtex do cerebelo; corada pela HE. 250X.  
Grupo B.



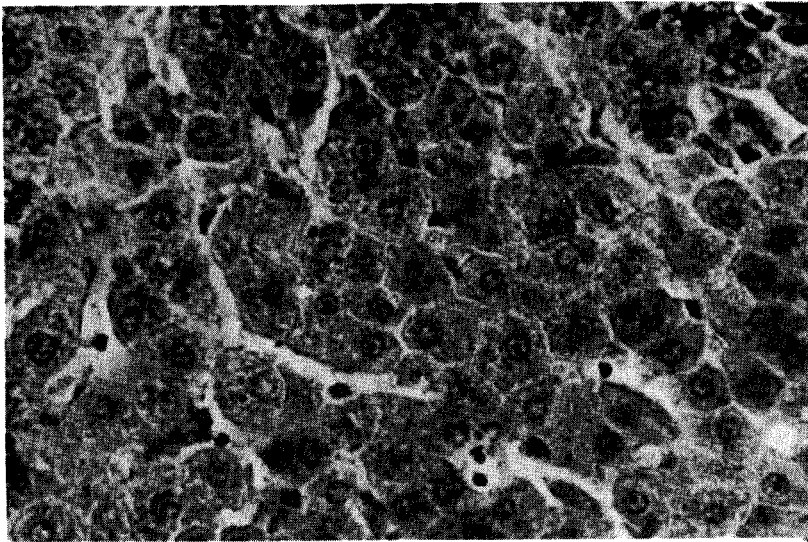
1. C.- Fotomicrografia do córtex do cerebelo; corada pela HE. 250X. Grupo C. Nesta se vê a região correspondente a camada molecular.



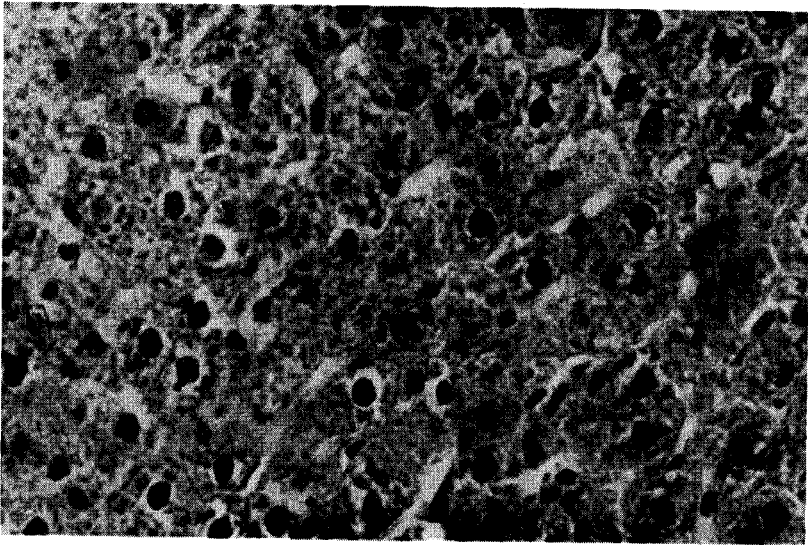
1. D.- Fotomicrografia do cerebelo. Os lóbulos são formados por uma parte central de substância branca e pelas três camadas (molecular, de Purkinje e granulosa) da substância cinzenta. Coloração HE. 50X. Grupo D.




**2. A.-** Fotomicrografia dos hepatócitos; corada pela HE. 400X.  
**Grupo A.**



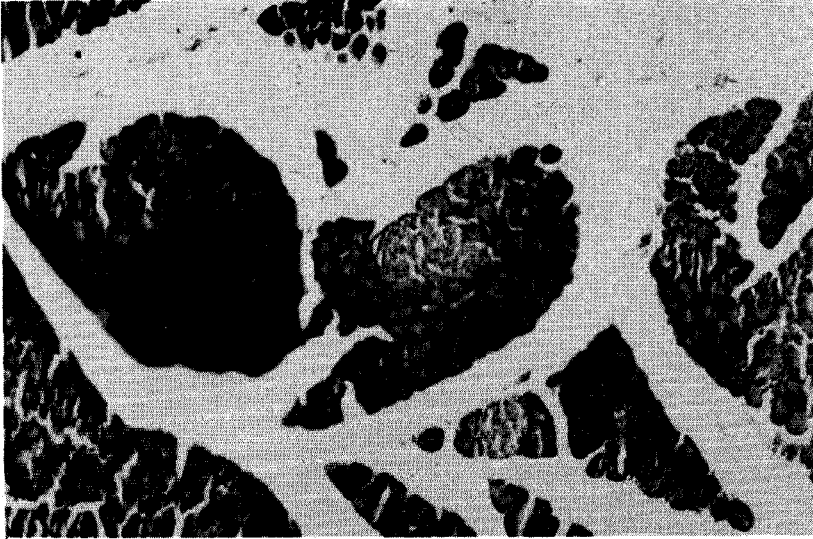**2. B.-** Fotomicrografia dos hepatócitos; corada pela HE. 400X.  
**Grupo B.**



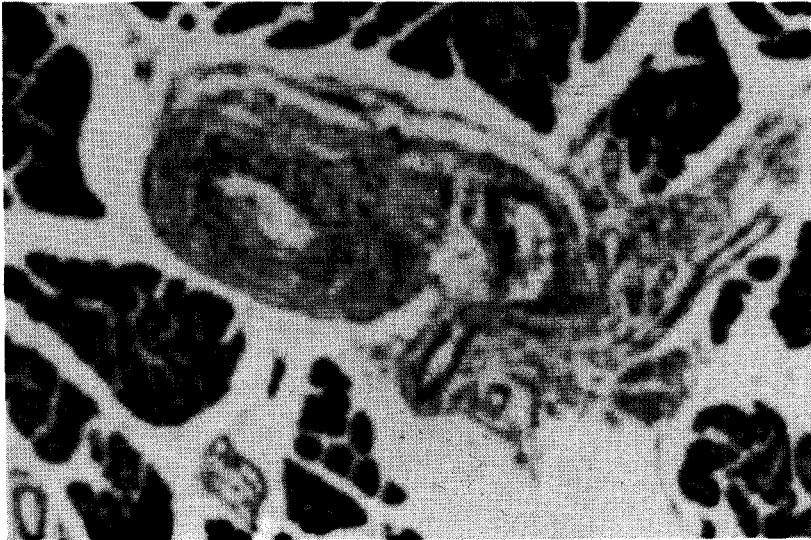2. C.- Fotomicrografia dos hepatócitos; corada pela HE. 400X.  
Grupo C.



2. D.- Fotomicrografia dos hepatócitos; corada pela HE. 400X.  
Grupo D.

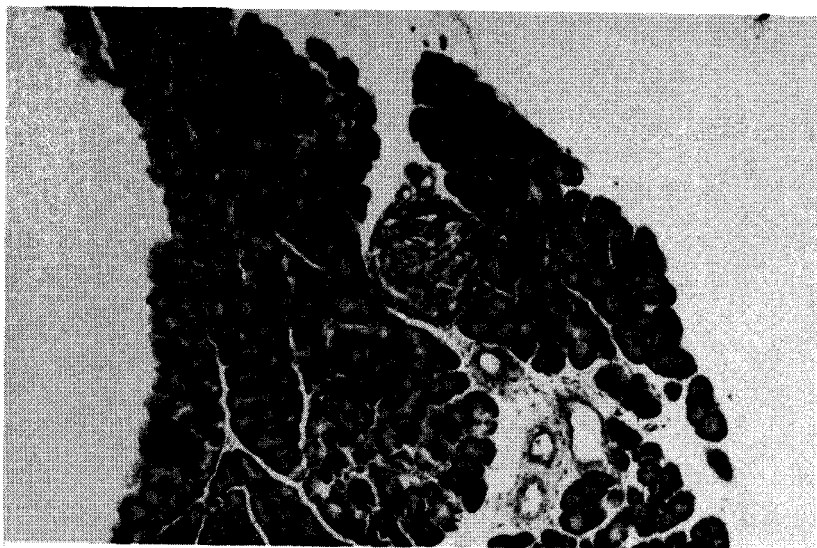


**3. A.-** Fotomicrografia do pâncreas exócrino com suas células secretoras, corado com HE. 400X. Grupo A.

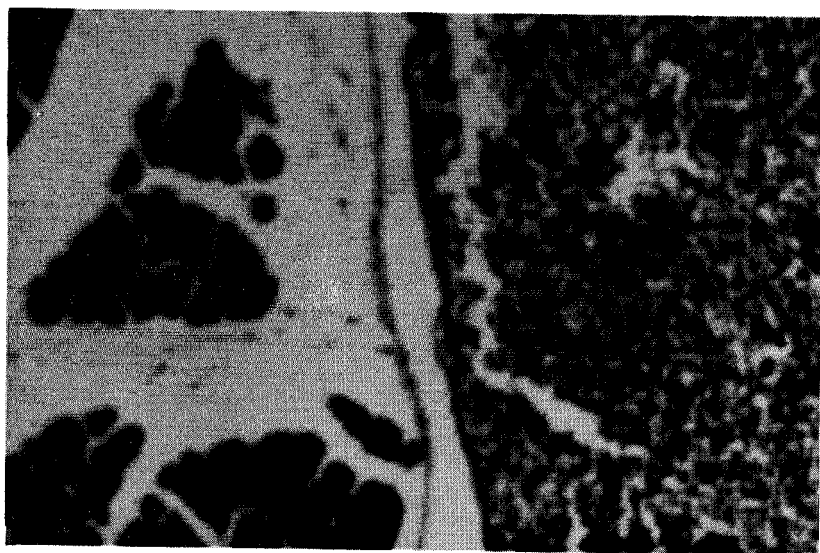


**3. B.-** Fotomicrografia do pâncreas exócrino com suas células secretoras, corado com HE. 400X. Grupo B.

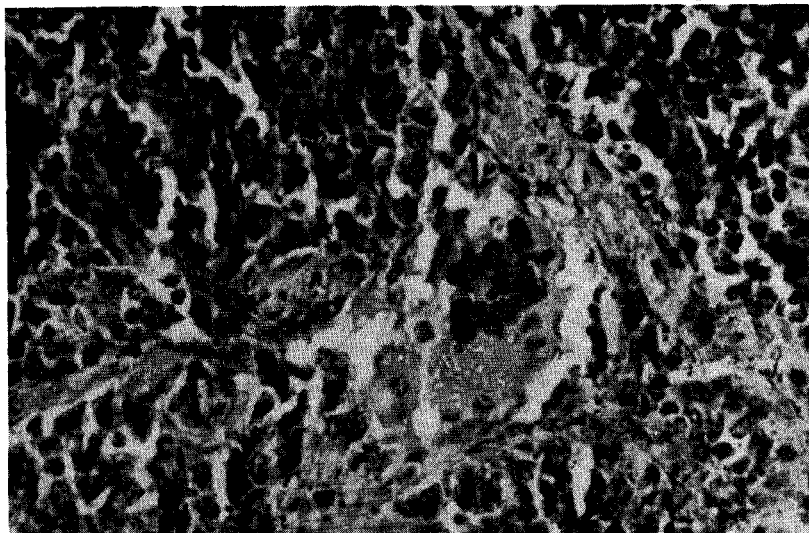




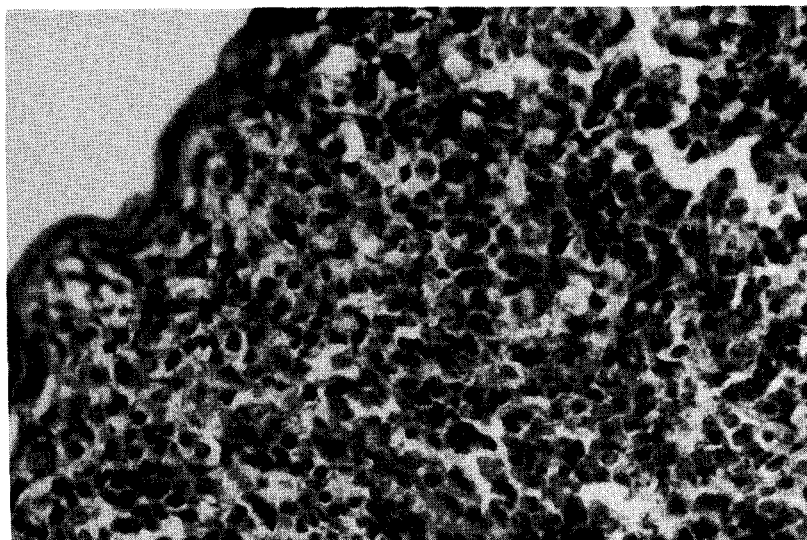
3. C.- Fotomicrografia do pâncreas exócrino com suas células secretoras, corado com HE. 400X. Grupo C.



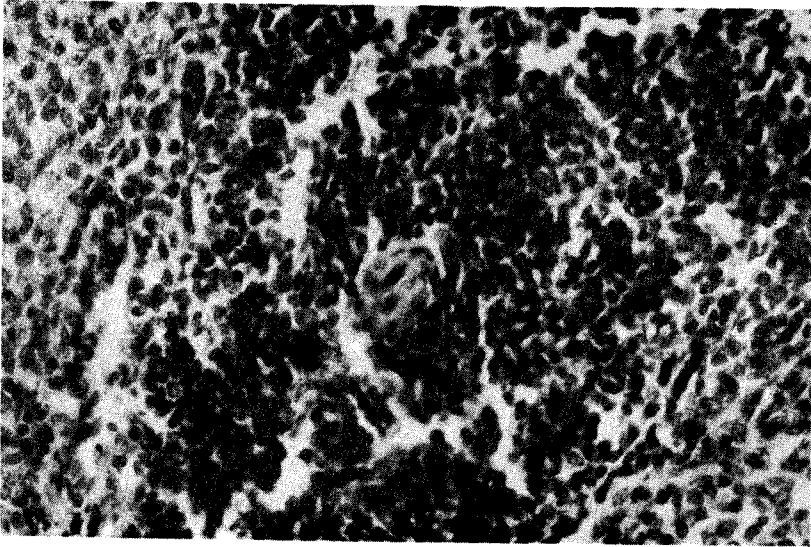
3. D.- Fotomicrografia do pâncreas exócrino com suas células secretoras, corado com HE. 400X. Grupo D.



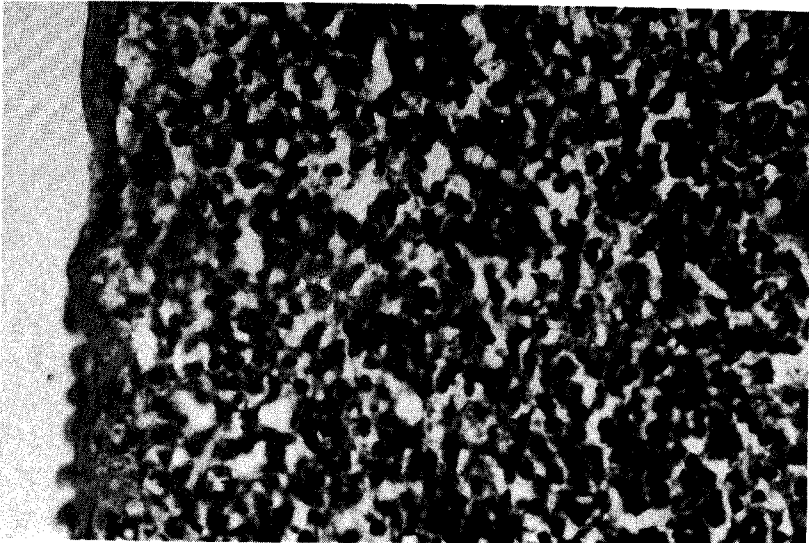
4. A.- Fotomicrografia de baço mostrando a polpa vermelha. corado HE. 400X. Grupo A.



4. B.- Fotomicrografia de baço mostrando a polpa vermelha. corado HE. 400X. Grupo B.



4. C.- Fotomicrografia de baço mostrando a polpa vermelha. corado HE. 400X. Grupo C.



4. D.- Fotomicrografia de baço mostrando a polpa vermelha. corado HE. 400X. Grupo D.

## BIBLIOGRAFIA

- Corby, D.G.: Aspirin in Pregnancy: maternal and effects. *The aspirin and acetaminophen Symposium*. New York, november 4-5, 1977 p. 930-936.
- Ishikawa, S.; Cheung, M.O.; Gilbert, E.F., and Bruyere, H, J. Jr.: Acetylsalicylic acid-induced morphological changes in the ductus arteriosus of the chick embryo. *Experimentia*, 35(1): 92-93, 1980.
- Palmisano, P.A. and Cassady, G.: Salicylate exposure in the perinate. *Jama*: 209(4): 556-558, 1969.